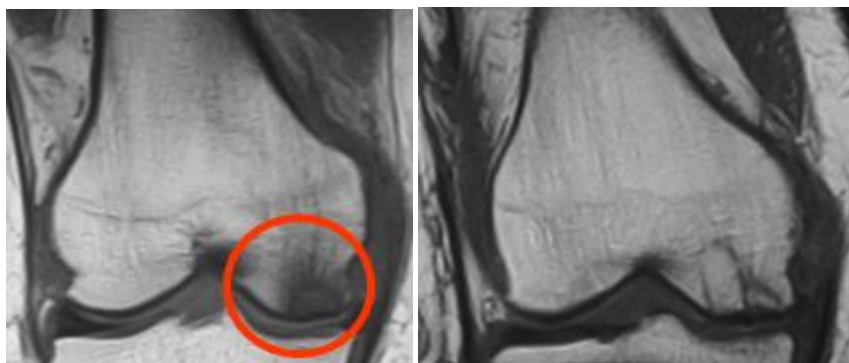


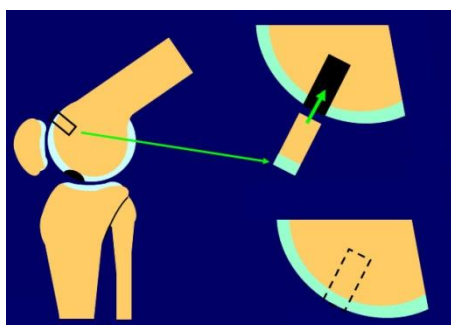
## 軟骨損傷 (ひざのねんざ Part 3)

十字靭帯損傷や半月板損傷において軟骨にも激しい損傷が生じることがあります。このような場合、自然修復されることは少なく、損傷範囲が広い場合は手術を行います。写真は自家骨軟骨移植例です。左のMRI像では赤○部分に骨軟骨損傷がみられます。右は損傷部へ骨軟骨を移植して1年後です。移植部分が周囲と同化して治癒していることが分かります。



軟骨損傷部位

骨折湯軟骨移植例



左は膝関節を横からみた模式図です。円柱状の骨軟骨骨柱を体重が余りかからない正常な部位から採取して、軟骨損傷のある部分と置き換えます。