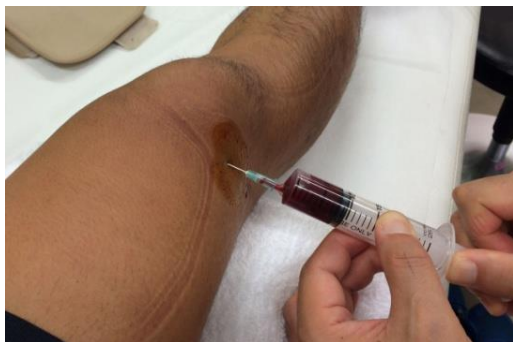

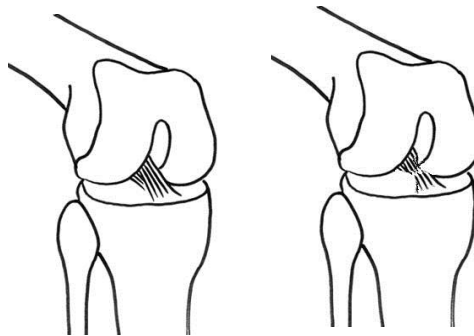
前十字靭帯損傷 半月板損傷 (ひざのねんざ Part 1)

1、前十字靭帯損傷

前十字靭帯 (ACL : Anterior Cruciate Ligament) は膝の真ん中にある靭帯です。膝の安定には欠かせない靭帯で、損傷するとスポーツ活動が困難になります。スポーツなどで膝を捻挫すると関節に血が溜まる場合があります。そのような場合は前十字靭帯損傷が疑



関節内の出血

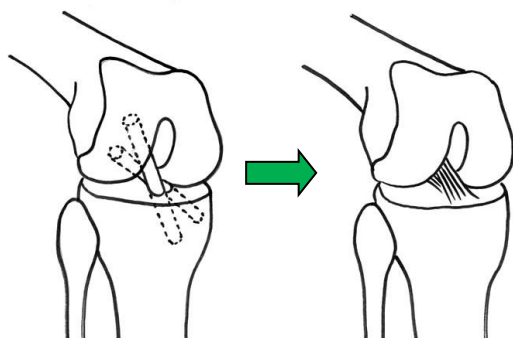


ACL の模式図

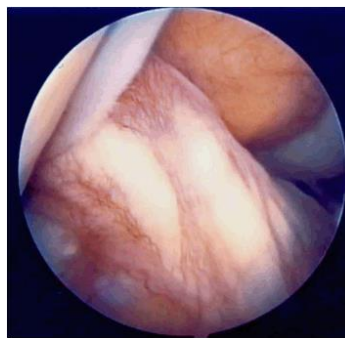
ACL 損傷模式図

われます。(断裂)が疑われます。急性期の腫れが治まると、日常生活には支障がありませんが、スポーツ活動や階段昇降などで膝が「ずれる」「抜ける」「ガクンとなる」感覚を覚えます。前十字靭帯はギブス固定などの保存療法を行っても治すことが難しく、手術を必要とします。ほとんどは完全断裂で、切れた靭帯を縫合してもあまり機能が回復しないことが知られており、自家腱移植による靭帯再建術が行われます。

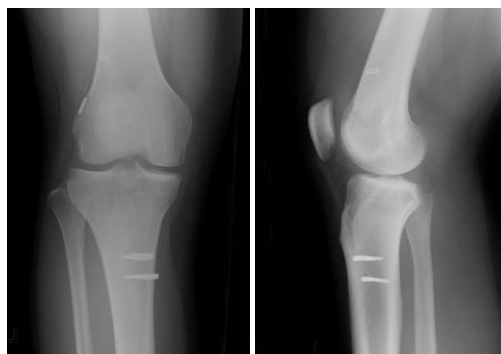私たちはスポーツ種目に応じてハムストリングを用いた解剖学的二重束再建術や膝蓋腱を用いた再建を行っています。



再建の概要



再建された前十字靭帯の関節鏡視像



二重束再建術後の X 線写真